

陈小宁治疗声带白斑经验探析

陈 琪 指导:陈小宁

(南京市中心医院,江苏 南京 210000)

[摘要] 陈小宁教授认为,声带白斑多由痰瘀互结、肝胃不和、气虚痰湿所致,治以化痰祛瘀、降逆和胃、健脾化痰等法。选用自拟化痰开音方、疏肝和胃汤、补中益气汤合四君子汤加减。用药多选植物类药物,以其质轻,可达咽喉病变所在;固护脾胃,忌用大苦大寒等力猛峻烈药物。其辨证诊疗思路灵活,强调药方宜精、选药宜轻、药量宜小,并注重术后养护,取得较好疗效。

[关键词] 声带白斑;喉暗;痰瘀互结;肝胃不和;化痰开音方;疏肝和胃汤;补中益气汤;四君子汤;陈小宁

[中图分类号] R276.1;R249 **[文献标志码]** A **[文章编号]** 0257-358X(2021)05-0511-04

DOI: 10.16295/j.cnki.0257-358x.2021.05.013

Experience of CHEN Xiaoning in Treating Vocal Cord Leukoplakia

CHEN Qi Mentor:CHEN Xiaoning

(Nanjing Central Hospital, Nanjing 210000, China)

Abstract Professor CHEN Xiaoning believes that vocal cord leukoplakia is mostly caused by mutual accumulation of phlegm and blood stasis, disharmony of liver and stomach, and qi deficiency and phlegm dampness. Therefore, he uses the following methods in treating the disease: resolving phlegm and eliminating blood stasis, dissipating mass and easing voice, descending adverse qi and harmonizing stomach, benefiting stomach and resolving phlegm, etc. Self-made Huatan Kaiyin Formula (化痰开音方), Shugan Hewei Decoction (疏肝和胃汤), and Buzhong Yiqi Decoction (补中益气汤) combined with Sijunzi Decoction (四君子汤) are the commonly used prescriptions. In choosing drugs, botanical drugs are preferred because its light property helps to reach the lesions of the throat, while fierce drugs with severe bitterness and cold are avoid for consolidating spleen and stomach. With flexible diagnosis and treatment based on syndrome differentiation, Professor CHEN stresses the importance of refined prescriptions, mild drugs, small dosage, and postoperative care, which has achieved good curative efficacy.

Keywords vocal cord leukoplakia; hoarseness; mutual accumulation of phlegm and blood stasis; disharmony of liver and stomach; Huatan Kaiyin Formula; Shugan Hewei Decoction; Buzhong Yiqi Decoction; Sijunzi Decoction; CHEN Xiaoning

声带白斑多为声带黏膜上皮过度角化、增生所导致的白色斑块疾病,多认为是癌前病变,好发生于

40岁以上男性^[1]。本病属于中医学喉暗范畴。因与喉癌密切相关,故虽然临床对声带白斑缺乏统一的诊断和治疗标准,但多数学者仍认为本病的早期诊治对于预防喉癌或改善预后十分重要^[2]。西医治疗本病多采用手术方法切除病变组织^[3]。吾师陈小宁教授为南京中医药大学博士研究生导师、江苏省中医院主任医师,师从中医耳鼻咽喉科学奠基人、国医大

[收稿日期] 2020-02-12

[基金项目] 国家中医药管理局全国名老中医药专家传承工作室建设项目(批文号:国中医药人教发[2010]59号)

[作者简介] 陈琪(1993-),女,河北沧州人,医学硕士,主要从事中医诊治耳鼻喉科疾病研究。邮箱:1144706565@qq.com。

师干祖望教授,从事临床工作数十载,运用中医药疗法治疗声带白斑及其术后声音嘶哑有独到之处。现将陈教授的治疗经验总结如下。

1 病因病机

声带白斑局部致病因素与吸烟、饮酒、胃食管反流、工作生活中异常气体或不良物质等刺激有关,全身因素与维生素缺乏有关。组织病理学上分为单纯鳞状上皮增生、白斑伴轻度或中度不典型增生、白斑伴重度不典型增生、原位癌四种类型。临床通过喉镜、活检或手术病理结果以明确诊断,此外,窄带成像作为新兴技术,应用于声带白斑的诊断,在检出白斑不典型增生病变中有较高临床意义^[4]。声带白斑属中医学喉暗范畴,《素问·宣明五气》首载关于本病的内容:“五邪所乱,邪入于阳则狂,邪入于阴则痹,转阳则为巅疾,转阴则为暗”。陈教授认为,声带白斑与肺、肝、脾、胃功能失常密切相关。肺为生痰之源,脾为贮痰之器。肺气壅塞,宣发肃降功能失常,痰浊壅滞喉窍,酿生痰毒,致声带白斑。而声音以脾胃为根本,脾胃为气血生化之源,脾升胃降,枢机灵活,声带得水谷精微之润养,声音响亮;若脾胃失和,升降失常,酿生痰浊,阻于咽喉,咽喉失气血津液、精微物质滋养,瘀滞日久,可致声带白斑。由此可见,气虚痰凝、痰瘀互结是本病的重要病机。陈教授继承干祖望“声带属肝”的学术思想,认为肝急脏躁,横逆犯胃,肝胃不和,胃液上犯咽喉,灼伤声带黏膜,声带白斑由此而生,故肝胃不和也可致暗。现阶段,临床多采用手术方法治疗声带白斑,术后近期因津液乏源、肺经有热多见,调护多以清宣肺热为法;术日久以肺脾气虚证多见,究其原因,则是声带白斑属本虚标实,术后表证已除,应以补益肺脾为法,利声养护,防止复发。

2 辨证论治

2.1 痰瘀互结,化痰祛瘀

瘀血致暗首见于《证治准绳·杂病》:“肺间邪气,胸中积血作痛,失音”^[5]。肺脾失调,酿生痰浊,凝结咽喉,瘀滞加重,声带失养,导致声带白斑形成。痰瘀互结所致声带白斑,专科检查、喉镜检查可见咽喉黏膜潮红或暗红,淋巴滤泡增生,会厌或声带暗红、充血,或声带肿胀、白斑毛躁或不平整等表现。患者临床常见症状包括:声嘶已逾数月或数年,口干不欲饮水,咽部有异物感,清嗓偶作,舌色淡红或暗红,甚或有瘀斑瘀点,脉弦滑或弦涩。陈教授以化痰祛瘀法

治之,处方选用自拟化痰开音方加减,药物组成:僵蚕 10 g,胆南星 10 g,浙贝母 10 g,赤芍 10 g,夏枯草 10 g,玄参 10 g,生山楂 10 g,生薏苡仁 10 g,射干 3 g,桔梗 6 g,生甘草 3 g。对于血瘀症状明显者,可酌加活血化痰消肿之品,如桂枝茯苓丸。

2.2 肝胃不和,降逆和胃

《景岳全书·卷二十八》云:“五脏之病能为暗”。肝气升发太过,克制脾胃,暖气反酸上犯咽喉,灼伤咽喉黏膜,故生喉病,声带白斑由此而生。《素问·血气形志》云:“形苦志苦,病生于咽嗌”。肝之经脉循喉咙入颞颥,经气上于咽喉。肝气疏泄升降失常,影响喉的正常生理功能。现代医学研究发现,胃反流物导致咽喉病理改变的途径有二:一是反流物中含有的胃酸及胃蛋白酶对喉及其周围组织造成损伤,二是远端食管内的胃酸可刺激迷走神经,造成咽部不适,咳嗽、清嗓反复发作,同样可导致喉损伤^[6]。因此,对于肝胃不和的患者尤当以疏肝理气、降逆和胃为先。对于其他证型兼有肝胃不和的患者,临证选药也当兼顾疏肝理气、固护安胃。肝胃不和证患者临床常见声音嘶哑兼有反酸暖气、饥而不欲食、脘腹胀满或疼痛、情志欠畅、大便稀溏、舌色淡红或暗红、苔薄白或白腻、脉弦等症,女性可兼见月经不调。专科检查可见咽喉黏膜稍充血、淋巴滤泡增生。陈教授自拟疏肝和胃汤加减,药物组成:柴胡 10 g,白芍 10 g,当归 10 g,川厚朴花 6 g,焦山楂 10 g,六神曲 10 g,炒麦芽 15 g,炒谷芽 15 g,陈皮 10 g,生甘草 3 g,香附 10 g,黄芩 10 g,薄荷 6 g。患者若有暖气反酸,可加黄连 3 g、吴茱萸 2 g;若烦躁难眠、焦虑不安,可加栀子豉汤之淡豆豉 10 g、焦栀子 10 g。因栀子可清三焦之火,故临床对兼有火象而不能判别部位的患者可加栀子清热凉血、泻火除烦。

2.3 气虚痰凝,健脾化痰

《张氏医通》曰:“至若久病失音,必是气虚挟痰之故。”咽喉为肺胃之门户,主呼吸,纳水谷,赖于脾胃化生腐熟的水谷精微濡养,才能正常发挥其功能。脾失健运,水谷不能正常运化,酿生痰湿,肺气壅塞,上逆蕴阻,蒙蔽喉窍,故见声嘶。《医述》曰:“咳嗽失音者,痰壅肺孔而不能出声。”患者症见声音嘶哑、语声怯弱而咳声重浊、咳痰量多、不耐多言、大便偏稀、舌淡红或淡白、苔薄白或白腻、脉濡滑。专科检查及喉镜检查可见咽喉部黏膜色淡红,声带水肿稍充血、白色斑块附着其上。对于此种证型的患者,陈教授

治以健脾益气、化痰利咽,予补中益气汤合四君子汤加减,药物组成:黄芪 10 g,党参 10 g,炒白术 10 g,淮山药 10 g,茯苓 10 g,浙贝母 10 g,当归 10 g,桔梗 6 g,玄参 10 g,陈皮 10 g,柴胡 10 g,炙甘草 3 g。《医宗必读·痰饮》曰:“按痰之为病,十常六、七,而《内经》叙痰饮四条,皆因湿土为害,故先哲云:‘脾为生痰之源’……脾复健运之常,而痰自化矣。”补中益气汤源于《脾胃论》,四君子汤出自《太平惠民和剂局方》,二者皆以培固脾胃后天之本为要义,合用治疗脾虚痰凝证可获良效。

2.4 病源已去,利声养护

目前声带白斑的西医疗法包括激素治疗、手术治疗。陈教授临床发现,若患者术后调护不当,情志欠佳或过度用声,嗜食烟酒辛辣之物,接触异常刺激气体或物质,则声带白斑极易复发。一旦白斑复发,只能重复以上治疗手段,反复发作可致手术治疗失效,日久则有癌变可能。因此,寻找一种积极有效的手段,控制复发,对声带白斑患者的诊治、术后调护及生活质量的提高极为重要^[7]。陈教授通过临床观察发现,声带白斑术后患者多见肺脾气虚证,术后声音嘶哑仍作,气虚无力鼓动声门,治疗可用参苓白术散加减。药物组成:太子参 10 g,白术 10 g,白芍 10 g,山药 10 g,茯苓 10 g,陈皮 10 g,柴胡 10 g,桔梗 6 g,炙甘草 3 g,炙黄芪 10 g,玄参 10 g。参苓白术散加味对声带白斑手术后恢复上皮损伤、减轻声带局部水肿、抑制声带白斑再生有积极作用,可提高患者生活质量,降低复发率^[8]。若患者术后疼痛,不喜饮水,津液乏源,咽干咽痛,呈现表热之象,可予银翘散加减,药物组成:金银花 10 g,连翘 10 g,桑叶 10 g,菊花 10 g,薄荷 6 g,黄芩 10 g,玄参 10 g,桔梗 6 g,炙甘草 3 g,柴胡 10 g,桑白皮 10 g。

3 病案举例

3.1 喉暗痰瘀互结证

方某,男,54岁,2019年1月25日初诊。患者恙起数月,声音嘶哑,咳痰色白,口干饮水不多,无咽痛,胃纳可,二便调。专科检查见:咽部微红、淋巴滤泡增生。舌脉:舌淡红、隐有紫气,苔薄微腻,脉弦滑。喉镜检查见:舌根淋巴滤泡增生,双侧声带肿胀充血、前段白色改变,双声带活动好,闭合欠密,双梨状窝未见新生物生长(见图1)。诊断:喉暗,痰瘀互结证。治以化痰祛瘀、利咽开音,予化痰开音方加白芷、生薏苡仁、桂枝、茯苓以活血消肿止痛,全当归

补血活血通络。全方如下:麸炒僵蚕 10 g,胆南星 10 g,浙贝母 10 g,赤芍 10 g,夏枯草 10 g,玄参 10 g,生山楂 10 g,薏苡仁 10 g,射干 3 g,桔梗 6 g,生甘草 3 g,白芷 6 g,桂枝 10 g,茯苓 10 g,全当归 10 g。7剂,常法煎服。

2019年2月1日二诊:患者服药7剂后,声音嘶哑好转,偶有咽痒咳嗽咳痰,大便偏干。患者声嘶症状改善,而赤芍药性寒凉,效起即可去之,故原方去赤芍。患者时有咳嗽咳痰,为风邪袭肺,炼津为痰,故在一诊方基础上加蜜炙麻黄 6 g、炒紫苏子 10 g。麻黄轻清上浮,宣发肺气,紫苏子既能降逆止咳,又可润燥通便,一升一降,尤适宜实多虚少、兼有表象之证。处方 14 剂,常法煎服。

2019年2月23日三诊:患者诉咽干好转,多言之后咳嗽,饮水择温,大便正常。考虑患者服药已3周,故二诊方加陈皮 10 g 理气健脾使诸药不滞,加南沙参 10 g、天花粉 10 g 益气化痰、润肺止咳;因患者大便恢复正常,故去紫苏子。继予 14 剂,常法煎服。

2019年3月8日四诊:患者发声好转,不耐多言。声音嘶哑已有好转但病情仍存,说明实邪已去,当以扶正为先,予补中益气汤加减。药物组成:黄芪 10 g,党参 10 g,白术 10 g,茯苓 10 g,山药 10 g,柴胡 10 g,陈皮 10 g,玄参 10 g,浙贝母 10 g,全当归 10 g,桔梗 10 g,炙甘草 3 g,麸炒僵蚕 10 g,胆南星 10 g,焦山楂 10 g,炒薏苡仁 10 g。14 剂,常法煎服。

2019年3月23日五诊:患者声音嘶哑明显好转,咽干稍有异物感。四诊方加南沙参 10 g 以养阴清肺,益肺生津。14 剂,常法煎服。

2019年4月3日六诊:患者声音嘶哑消失,咽部异物感好转。复查喉镜:舌根淋巴滤泡增生,双声带运动对称,声门闭合可,双梨状窝未见新生物生长(见图2)。五诊方加天花粉 10 g 以生津止渴、消肿利咽,予 14 剂巩固治疗。后随访 3 个月未复发。

按:患者声嘶已久,水湿不运,日久成瘀,本虚标实,痰瘀凝于喉窍发声不利,形成白斑,当以化痰祛瘀为先。方中僵蚕、胆南星、浙贝母、生薏苡仁化痰散结,赤芍、夏枯草、白芷、生山楂散瘀消肿,玄参、射干、桔梗清热解毒利咽,甘草调和诸药。取全当归因其活血之力强。治疗 1 个月后患者瘀象已消,当扶正固本、健脾利湿,予黄芪、党参、白术、山药健脾化痰,茯苓、浙贝母、桔梗、玄参祛湿化痰利咽,陈皮、柴胡调畅气机,全当归益气养血,炙甘草补益中气更兼调

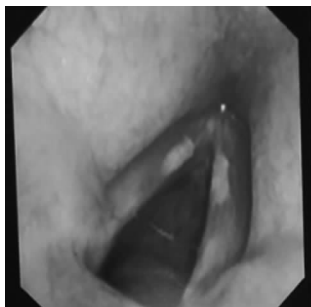

图 1 方某初诊喉镜所见

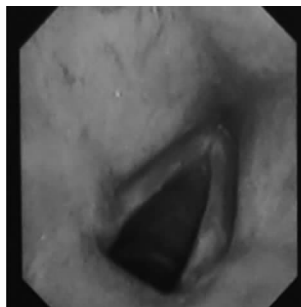


图 2 方某六诊喉镜所见

和诸药。

3.2 喉暗术后肺脾气虚证

竇某,男,39岁,2019年6月11日初诊。患者于外院已行声带白斑手术治疗,术后声音嘶哑仍作,故至江苏省中医院就诊。患者诉咽干咽痛,声音嘶哑,讲话费力,咳痰不多,饮水择凉,二便调。专科检查见:咽部微红,淋巴滤泡少许。舌脉:舌淡红、边有齿印,苔薄白,脉细数。喉镜检查见:会厌光滑,声带充血,声门闭合可。诊断:喉暗术后,肺脾气虚证。患者虽有热象,但为术后气虚、郁而化热所致,急则治标,先以辛凉透表、利咽止痛为法,处方银翘散加减。药物组成:金银花 10g,连翘 10g,桑叶 10g,菊花 10g,薄荷 6g,黄芩 10g,玄参 10g,桔梗 6g,生甘草 3g,柴胡 10g,麸炒僵蚕 6g,赤芍 10g。7剂,常法煎服。

2019年6月18日二诊:患者咽痛及声音嘶哑好转。表证已除,治以健脾益气、培土生金之法。予参苓白术散加减。处方:太子参 10g,炒白术 10g,白芍 10g,淮山药 10g,茯苓 10g,陈皮 10g,柴胡 10g,桔梗 6g,炙甘草 3g,炙黄芪 10g,僵蚕 10g。7剂,常法煎服。

2019年7月2日三诊:患者声音嘶哑明显好转,咽痛未作,偶有咳痰,二便调。二诊方加浙贝母 10g,姜半夏 10g化痰止咳利咽。7剂,常法煎服。随访患者药后已无声音嘶哑,无咳嗽咳痰,余无不适。

按:患者症状虽有热象,结合声带白斑手术病史伴讲话费力,舌淡边有齿印,考虑为肺脾气虚兼有肺经风热证。急则治标,先以缓解患者咽痛、声带充血症状为主,处方以金银花、连翘疏散风热、消肿止痛,桑叶、菊花、玄参、黄芩清肺润燥,薄荷、桔梗、柴胡调畅气机、利咽止痛,麸炒僵蚕、赤芍散瘀止痛,生甘草调和诸药。7剂之后患者风热之象已除,故以参苓白术散加减补益肺脾。太子参、炒白术、白芍、山药益气

健脾、生津润肺,茯苓、陈皮健脾化痰止咳,柴胡、桔梗、炙黄芪调畅气机,使药性上行于咽喉,僵蚕化痰利咽,炙甘草调和诸药。三诊患者偶有咳痰,加浙贝母、姜半夏,二者配伍,共奏化痰止咳利咽之功。

4 结语

声带白斑多发生于声带前中 1/3 交界处,主要原因是发音时此处振动频率较大。陈教授在诊疗过程中常嘱患者注意畅调情志、减少发声、避免烟酒辛辣及不良物质刺激。现阶段声带白斑的诊疗缺乏统一标准,手术治疗一般考虑切除其附着部位的黏膜,甚至声带,这将不可避免地造成患者声音不可逆的永久嘶哑。即使如此,白斑术后仍有较高的复发和癌变可能^[9]。故对于局部侵犯的患者可采取中西医结合保守治疗,3个月治疗无效可考虑手术治疗^[10]。陈教授从整体观念出发,对疾病治疗的进程把握精准,选方用药灵活,治疗声带白斑由痰瘀互结、肝胃不和、气虚痰湿入手,并注意术后调护,临床取得较好疗效,体现了中医药疗法的特色和优势,值得学习思考。

[参考文献]

- [1] 孔维佳. 耳鼻咽喉头颈外科学[M]. 2版. 北京:人民卫生出版社,2010:468.
- [2] 李大鹏,柴伟,黄辉. 声带白斑的临床诊治进展[J]. 临床耳鼻咽喉头颈外科杂志,2016,30(10):838-840.
- [3] 周春梅. 喉部低温等离子消融术对声带白斑患者术后嗓音功能及复发率的影响[J]. 现代诊断与治疗,2018,29(18):2951-2953.
- [4] 郭莉,姜桐,芦二永,等. 窄带成像内镜对声带白斑诊断价值的探讨[J]. 中国耳鼻咽喉头颈外科,2018,25(12):639-641.
- [5] 曾辉,王丽华,丁毅,等. 夏枯草开音合剂治疗慢喉暗药效率研究[J]. 中国中西医结合耳鼻咽喉科杂志,2017,25(1):21-25.
- [6] 庄佩耘,周莉,郝玲,等. 反流性喉炎与声带白斑关系的初步探讨[J]. 听力学及言语疾病杂志,2010,18(5):448-452.
- [7] 杨旭,尉瑞,袁晓辉,等. 熊大经预防声带白斑术后复发的经验[J]. 上海中医药杂志,2007,41(11):12-13.
- [8] 董国华,任登霄,朱艳菊. 加味参苓白术散对声带白斑切除术后疗效的观察[J]. 辽宁中医药大学学报,2009,11(2):99-100.
- [9] 谢慧. 熊大经教授治疗声带白斑 1 例[J]. 中医药导报,2012,18(5):107-108.
- [10] 盖建青. 喉白斑病治验体会[J]. 环球中医药,2018,11(7):1078-1079.